MedikCase

Система самостоятельной подготовки к аккредитации

ТОЛЬКО ДЛЯ ЛИЧНОГО ИСПОЛЬЗОВАНИЯ

Ультразвуковая диагностика

Высшее образование | DOCX · PDF | Задач: 1 | Вопросов: 12

Сформировано: 21.11.2026, 03:05 МСК

ВАЖНАЯ ИНФОРМАЦИЯ ПЕРЕД НАЧАЛОМ

1

Материалы предназначены для одного покупателя

Используйте файлы только для личной подготовки. Не передавайте их третьим лицам, не публикуйте, не размещайте в открытом доступе и не перепродавайте полностью или частично.

2

Источник материалов - ФМЗА

Вопросы и ситуационные задачи получены только из опубликованных материалов Методического центра аккредитации специалистов.

Официальный сайт fmza.ru ›

3

Ответы можно проверить самостоятельно

Используйте комплект при прохождении репетиционного экзамена и убедитесь, что выбранные ответы совпадают с результатом официальной системы.

Открыть репетиционный экзамен ›

4

Состав материалов может обновляться

ФМЗА может изменять формулировки, порядок и состав заданий. Перед подготовкой используйте актуальную версию комплекта и сверяйтесь с официальным источником.

Важно: MedikCase систематизирует материалы ФМЗА для самостоятельной подготовки, не изменяя смысл вопросов и ответов. Актуальность комплекта можно проверить в официальном репетиционном экзамене.

Сайт, обновления и поддержка

- **medikcase.ru**
- Telegram: @medikcase
- **support@medikcase.ru**

Сайт

Telegram

Ситуационная задача 0002

12 вопросов · Ультразвуковая диагностика · Высшее образование

1. УСЛОВИЕ СИТУАЦИОННОЙ ЗАДАЧИ

1.1. Ситуация

Пациент 32 лет обследуется по поводу снижения силы струи.

1.2. Жалобы

Снижение силы струи.

1.3. Анамнез заболевания

Пациента в течение 1 года беспокоит снижение силы струи.

1.4. Анамнез жизни

Без особенностей.

1.5. Объективный статус

Норма

2. Слайд 1

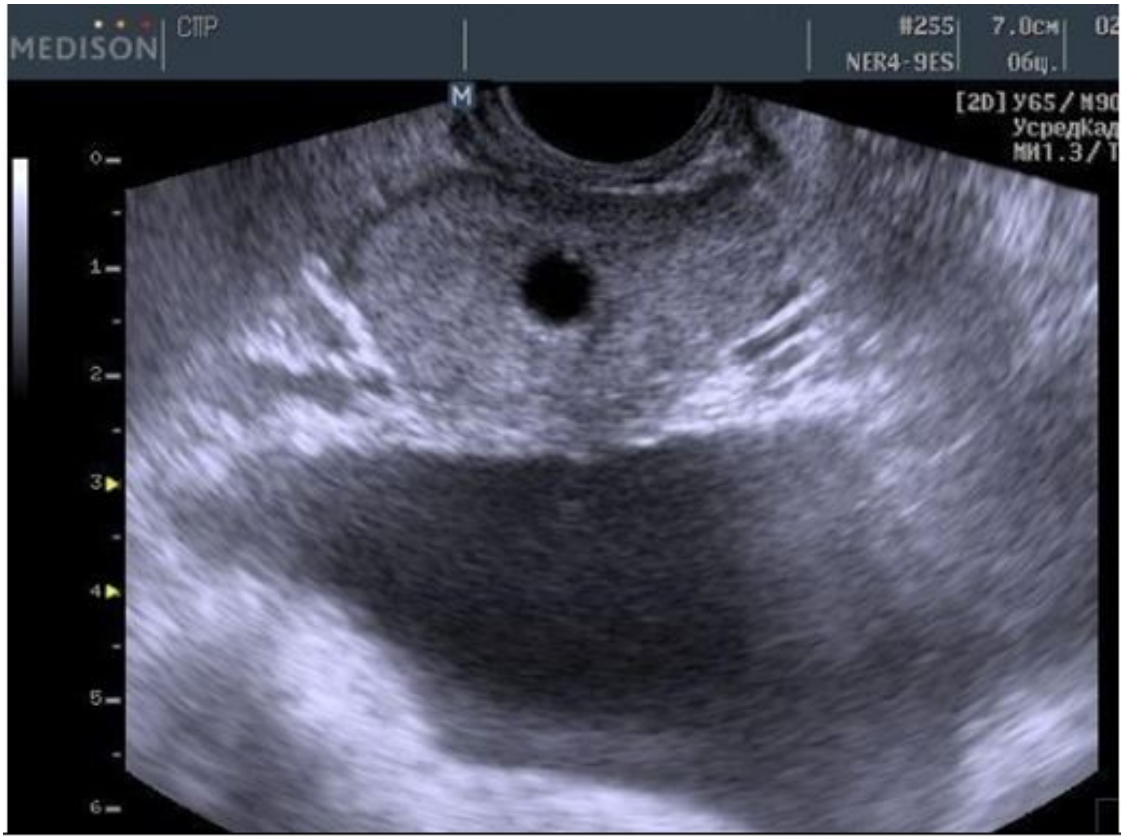

Слайд 1

1. Методы и методики лучевой диагностики

Вопрос 1

Методом лучевой диагностики, соответствующим представленному изображению (Слайд 1), является

1. рентгенологический метод
2. магнитно-резонансная томография
3. компьютерная томография
4. **ультразвуковой метод**

Правильный ответ:
4 - ультразвуковой метод

ОБОСНОВАНИЕ

Метод диагностики, основанный на получении изображения путем регистрации и компьютерного анализа, отражённых от биологических структур ультразвуковых волн, т.е. на основе эффекта эха

(Лучевая диагностика: учебник / [Г.Е. Труфанов и др.]; под ред. Г.Е. Труфанова. – 3-е изд., перераб. и доп. – М.: ГЭОТАР-Медиа, 2018. – С. 18, 50).

Вопрос 2

Режимом сканирования при выполнении УЗИ в данной клинической ситуации является

1. **В-режим (серошкальный)**
2. допплерография
3. эластография
4. М-режим

Правильный ответ:
1 - В-режим (серошкальный)

ОБОСНОВАНИЕ

Методика УЗИ, позволяющая получить двухмерные серошкальные изображения анатомических структур в масштабе реального времени

(Лучевая диагностика: учебник / [Г.Е. Труфанов и др.]; под ред. Г.Е. Труфанова. – 3-е изд., перераб. и доп. – М.: ГЭОТАР-Медиа, 2018. – С. 54).

Вопрос 3

На сонограмме изображена

1. селезенка
2. правая почка
3. поджелудочная железа
4. **предстательная железа**

Правильный ответ:
4 - предстательная железа

ОБОСНОВАНИЕ

Трансректальное ультразвуковое исследование предстательной железы выполняется с использованием высокочастотного ультразвукового датчика через прямую кишку

(Практическое руководство по ультразвуковой диагностике. Общая ультразвуковая диагностика / Под ред. Митькова В.В. 2-е изд. М.: Издательский дом Видар-М, 2011. – С. 463).

Вопрос 4

Предстательная железа располагается между

1. **мочевым пузырем и передней стенкой прямой кишки**
2. мочевым пузырем и лобковым симфизом
3. между прямой кишкой и бульбоуретральной железой
4. прямой кишкой и копчиком

Правильный ответ:
1 - мочевым пузырем и передней стенкой прямой кишки

ОБОСНОВАНИЕ

Предстательная железа располагается в малом тазу между мочевым пузырем, передней стенкой прямой кишки, лобковым симфизом и мочеполовой диафрагмой. Предстательная железа плотно охватывает шейку мочевого пузыря и простатическую часть мочеиспускательного канала

(Практическое руководство по ультразвуковой диагностике. Общая ультразвуковая диагностика / Под ред. Митькова В.В. 2-е изд. М.: Издательский дом Видар-М, 2011. – С. 445).

Вопрос 5

Ультразвуковое исследование выполнено _____ доступом

1. трансперинеальным
2. **трансректальным**
3. чреспищеводным
4. трансабдоминальным

Правильный ответ:
2 - трансректальным

ОБОСНОВАНИЕ

При проведении ТРУЗИ визуализируется ближе к датчику предстательная железа и мочевой пузырь

(Практическое руководство по ультразвуковой диагностике. Общая ультразвуковая диагностика / Под ред. Митькова В.В. 2-е изд. М.: Издательский дом Видар-М, 2011. – С. 465).

Вопрос 6

Трансабдоминальное сканирование предстательной железы обычно осуществляется в положении

1. лежа на животе
2. лёжа только на правом боку
3. стоя
4. **лёжа на спине**

Правильный ответ:
4 - лёжа на спине

ОБОСНОВАНИЕ

Трансабдоминальное сканирование предстательной железы обычно осуществляется в положении лежа на спине с наполненным мочевым пузырем

(Практическое руководство по ультразвуковой диагностике. Общая ультразвуковая диагностика / Под ред. Митькова В.В. 2-е изд. М.: Издательский дом Видар-М, 2011. – С. 465).

2. Ультразвуковая семиотика

Вопрос 7

На сонограмме предстательной железы определяется

1. гиперэхогенный очаг с центральным кистозно-некротическим компонентом
2. жидкостное образование с однородным внутренним содержимым
3. гипоэхогенное образование с неоднородным содержимым
4. **анэхогенное образование**

Правильный ответ:
4 - анэхогенное образование

ОБОСНОВАНИЕ

Киста имеет вид округлого, анэхогенного образования с четкими контурами

(Практическое руководство по ультразвуковой диагностике. Общая ультразвуковая диагностика / Под ред. Митькова В.В. 2-е изд. М.: Издательский дом Видар-М, 2011. – С. 474).

Вопрос 8

Структура образования на сонограмме _____ эхогенная

1. гетеро-
2. изо-
3. **ан-**
4. гипер-

Правильный ответ:
3 - ан-

ОБОСНОВАНИЕ

При УЗИ киста имеет вид анэхогенного патологического образования

(Практическое руководство по ультразвуковой диагностике. Общая ультразвуковая диагностика / Под ред. Митькова В.В. 2-е изд. М.: Издательский дом Видар-М, 2011. – С. 474).

Вопрос 9

Объем предстательной железы в норме _____ $см^3$

1. 30
2. 50
3. **20**
4. 40

Правильный ответ:
3 - 20

ОБОСНОВАНИЕ

При проведении УЗИ объем предстательной железы составляет 20 $см^3$

(Практическое руководство по ультразвуковой диагностике. Общая ультразвуковая диагностика / Под ред. Митькова В.В. 2-е изд. М.: Издательский дом Видар-М, 2011. – С. 467).

3. Заключение

Вопрос 10

На основании выполненного ультразвукового исследования можно сделать заключение о наличии у пациента _____ предстательной железы

1. **кисты**
2. аномалии
3. абсцесса
4. опухоли

Правильный ответ:
1 - кисты

ОБОСНОВАНИЕ

Киста при УЗИ имеет вид округлого, анэхогенного образования с четкими контурами

(Практическое руководство по ультразвуковой диагностике. Общая ультразвуковая диагностика / Под ред. Митькова В.В. 2-е изд. М.: Издательский дом Видар-М, 2011. – С. 474).

4. Вариатив

Вопрос 11

УЗИ предстательной железы трансабдоминальным доступом проводится с использованием конвексного датчика частотой _____ МГц

1. **3,5-5**
2. 8-10
3. 12-16
4. 5-10

Правильный ответ:
1 - 3,5-5

ОБОСНОВАНИЕ

УЗИ предстательной железы трансабдоминальным доступом проводится с использованием конвексного датчика частотой 3,5-5 МГц

(Ультразвуковая диагностика: руководство для врачей / под ред. Г.Е. Труфанова, В.В. Рязанова. – СПб.: ООО «Издательство ФОЛИАНТ», 2009. – С. 406).

Вопрос 12

Предстательная железа состоит из

1. центральной и переходной зоны и периуретральных желез
2. **периферической, центральной и переходной зоны и периуретральных желез**
3. периферической зоны и центральной зоны
4. фибромускулярной стромы и центральной зоны

Правильный ответ:
2 - периферической, центральной и переходной зоны и периуретральных желез

ОБОСНОВАНИЕ

Анатомически предстательная железа состоит из периферической зоны, центральной зоны, переходные зоны и периуретральные железы

(Практическое руководство по ультразвуковой диагностике. Общая ультразвуковая диагностика / Под ред. Митькова В.В. 2-е изд. М.: Издательский дом Видар-М, 2011. – С. 463).